

complessi quadri degenerativi presenti soprattutto in sede cervicale e lombo-sacrale.

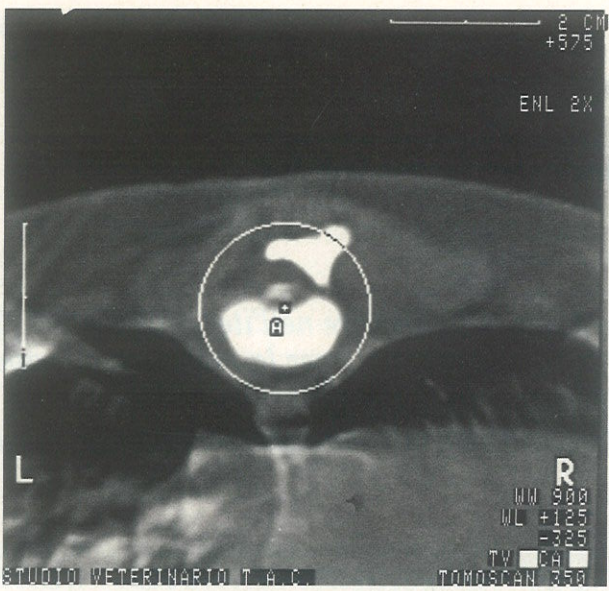
Le indicazioni fornite dalla TAC risultano fondamentali per il chirurgo che può conoscere così con estrema precisione l'entità da rimuovere (per esempio decidere quanti spazi di scali vanno fenestrati in sede di laminectomia decompressiva, oppure valutare l'ampiezza della *ventral slot* cervicale, o anche l'ampiezza della forotomia nella decompressione degli sciatici).

L'operatore ottiene le immagini sul monitor in

tempo reale per ogni scansione, e su ogni immagine esegue il rilievo dei valori "tomodensitometrici" essenziali nella identificazione della lesione: distinguere una ernia discale da un tumore, quantificare una atrofia midollare (frequentemente responsabile di una prognosi infausta nonostante un intervento chirurgico) da una compressione esterna al sacco durale (come nel caso degli osteosarcomi).

### Diagnosticare le compressioni

Una frequente utilizzazione dell'esame TAC è riferita a casi clinici riscontrati frequentemente nella pratica ambulatoriale come il quadro Wobbler (compressioni statiche e/o dinamiche) nelle razze molossoidi, spesso sono colpiti cuccioli di alcuni mesi di età con severo deficit deambula-



Barboncino 6 anni M: permanenza di materiale discale nel canale toraco-lombare dopo laminectomia.

torio, oppure nella stenosi lombo-sacrale (cauda equina) del pastore tedesco colpito anche in giovane età.

Il tratto lombo sacrale è ottimamente esplorato dalla TAC in quanto si evidenzia con cura il grado di spondilolistesi del sacro, l'infiammazione della articolazione sacro-iliaca (responsabile sovente di una sindrome di letargia, riluttanza all'attività atletica, alterazioni della postura in soggetti, essenzialmente pastori, di età dai 4 ai 5 anni) oppure la misurazione nei canali degli sciatici e della protrusione discale (eventualmente presente) L<sub>7</sub>/S<sub>1</sub> causa di disfunzioni degli sfinteri.

Le sezioni TAC evidenziano con chiarezza le modificazioni causate dall'osteo-artrosi, difficilmente rilevabili dalla radiologia convenzionale, all'interno della co-

lonna vertebrale; così come il coinvolgimento del midollo spinale nei casi di discospondilite, o della spondilosi deformante (di rilievo clinico maggiore di quanto sostenuto finora).

La tecnica TAC consente di effettuare i rilievi bioptici (biopsia TAC-guidata) oltre che nella colonna vertebrale anche per altri distretti anatomici (cervello, torace, addome pelvi).

L'esame TAC è rapido, non invasivo (l'invasività delle radiazioni ionizzanti è limitata), indolore, ed è sufficiente

una leggera sedazione allo scopo di mantenere l'immobilità del paziente per alcuni minuti.

### Casi in aumento

Il numero dei casi clinici riguardanti le patologie della colonna vertebrale è in continuo aumento (circa il 70% di tutti i soggetti sottoposti all'esame TAC), confermando che questo esame diviene un momento di routine diagnostica e non più come "fine diagnostica".

L'utilizzo della TAC rimane di prima scelta nell'esame della colonna anche nei confronti della Risonanza Magnetica in particolare riferimento allo studio delle alterazioni che colpiscono il tessuto osseo ed il tessuto molle contemporaneamente.

Luciano De Angelis

## ANCHE NEL CAVALLO

# La TAC del naso

*Durante l'ultimo congresso dell'ECVS\*, il seminario "affezioni respiratorie" verteva sui grandi animali. K.J. Dik (Utrecht, Olanda) ha esposto l'importanza della TAC nella diagnosi differenziale delle lesioni delle cavità nasali e dei seni (enfisemi sinusali o dei turbinati, cisti paranasali, tumori, ematomi etmoidali) nel cavallo. Una scansione della testa del cavallo permette inoltre di localizzare esattamente queste lesioni e di determinarne l'estensione.*

La TAC possiede due grandi vantaggi rispetto alla radiografia convenzionale: la scomposizione in sezioni trasversali e un potere di risoluzione superiore che permette di distinguere, in modo particolare, i liquidi e le strutture parenchimatose. In radiografia piccole differenze di densità non possono essere rilevate. Grazie alla tomografia il contrasto su una scala di grigio può essere corretto permettendo di visualizzare differenze di densità relativamente deboli.

Le immagini di osteolisi di origine tumorale o infettiva dei seni e delle cavità nasali sono più precise rispetto all'esame radiografico e si osservano più precocemente durante l'evoluzione del processo patologico. Può essere effettuata la valutazione dell'estensione caudale dei tumori (lamina orbitale frontale, lamina cribrosa dell'etmoide).

La tomografia, definendo precisamente la natura, la localizzazione e l'estensione delle lesioni delle cavità nasali e dei seni (vedi box "Alcuni esempi di TAC"), permette non solo di emettere una diagnosi ma anche una prognosi e di proporre un trattamento. Il cavallo, in anestesia generale, deve essere posizionato in decubito dorsale e la testa messa in posizione simmetrica rispetto all'asse sagittale. Vengono così effettuate una serie di sezioni trasversali senza l'utilizzo di prodotti di contrasto.

Le strutture aeree vengono ben distinte dalle strutture più opache colme di liquidi o invase da proliferazione tissutale. Diverse finestre di visualizzazione permettono

di analizzare le immagini: filtro aereo, parenchimatoso o filtro osseo che mette in evidenza le zone di osteolisi.

La TAC è un mezzo diagnostico molto utile per l'esame delle cavità nasali e dei seni del cavallo. La sua importanza, nel medesimo campo d'applicazione, è già stata dimostrata nei carnivori. Questo esame, grazie alla scomposizione dei piani e per l'elevata risoluzione, permette soprattutto di fare una stima precisa dell'estensione del processo patologico.

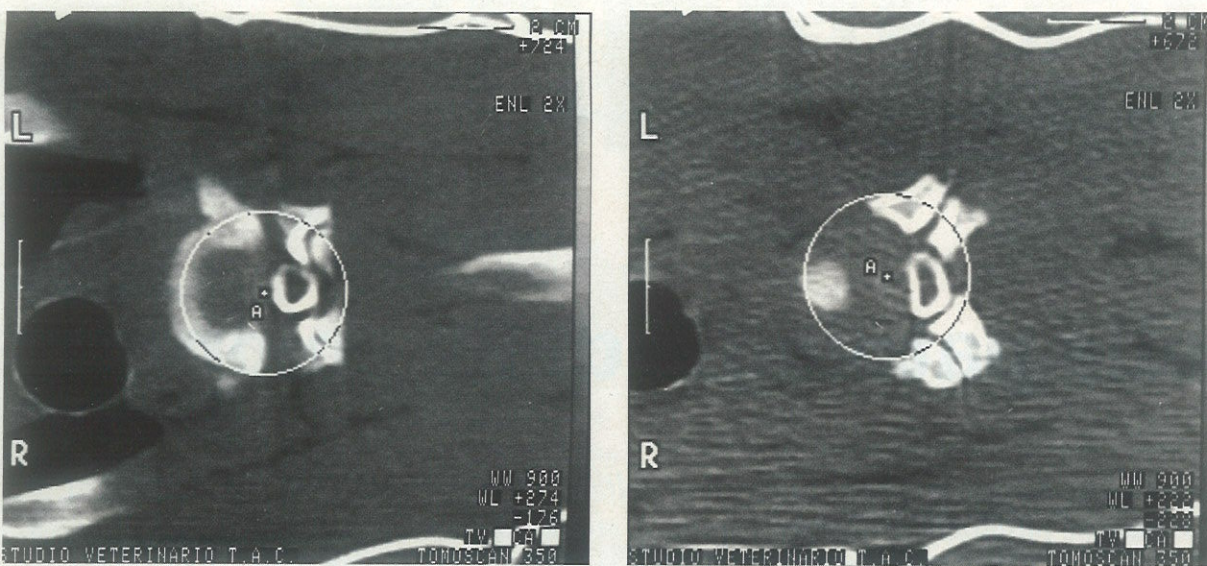
D.T.

\* VI congresso annuale dell'ECVS, 27-29 giugno 1997, Versailles (Francia).

### ALCUNI ESEMPI DI TAC

A Utrecht, K.J. Dik ha eseguito alcune TAC su cavalli affetti da diverse patologie localizzate a livello della testa:

- cavallo cieco: le immagini di osteolisi a livello del canale ottico spiegano la cecità dell'animale.
- infezione della radice dentale di M1 che ha provocato una sinusite persistente a livello del seno mascellare destro.
- opacità di forma rotondeggiante ben delimitata nella parte caudale dell'etmoide che ha provocato un'ostruzione nasale: ematoma etmoidale.
- infezione dei seni frontali
- carcinoma (massa seno-palatina) con distruzione dell'osso sfenoide e della lamina cribrosa.
- cisti paranasale ripiena di liquido emorragico.



Alano 5 anni M: modificazione della colonna durale in compressione C4/C5 e C7/T1 (Wobbler).

DALLA RICERCA BOEHRINGER INGELHEIM VETERINARIA

# Metacam®

0,5 Iniettabile  
meloxicam



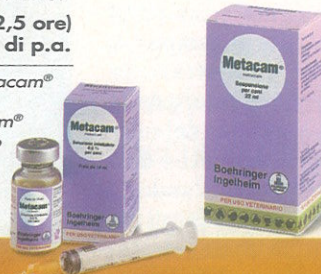Una nuova  
formulazione  
per il  
Veterinario

## Per la terapia antiinfiammatoria, analgesica ed antipiretica delle affezioni muscolo-scheletriche

La nuova formulazione permette:

- Di iniziare la terapia sotto il diretto controllo veterinario,\* completandola a domicilio con la somministrazione, per via orale, dello stesso principio attivo.
- Di raggiungere in tempi brevi (2,5 ore) alte concentrazioni plasmatiche di p.a.

\*Dopo il 1° intervento (0,4 ml di Metacam® iniettabile ogni 10 kg. p.c.) si può continuare somministrando Metacam® soluzione orale, una volta al giorno nel pasto.



del cane



Boehringer Ingelheim Italia S.p.A.  
DIVISIONE VETERINARIA  
CASSELLA POSTALE 50100 FIRENZE  
Telefono 055/8650347 Telefax 055/8650283